Glosectomías

P Gehanno
Ch Guédon

© 2000, Editions Scientifiques et Médicales Elsevier SAS, París. Todos los derechos reservados.

Introducción

La lengua, recubierta de mucosa, es un órgano esencialmente muscular, compuesto de 17 músculos de los cuales 8 son pares, separados por un tabique anteroposterior que no ofrece ninguna barrera a la propagación transversal de un tumor. El componente mucoso del tumor es macroscópicamente fácil de delimitar, dibujando bien el contorno de una exéresis «aparentemente satisfactoria», pero el componente muscular subyacente puede plantear problemas de delimitación que sólo pueden ser valorados por la infiltración apreciable mediante palpación. Debe considerarse que la zona muscular de resección es a priori sospechosa de ser insuficiente en cuanto a la certeza de haber suprimido por completo el cáncer. Este concepto, válido desde que un músculo está invadido, lo es tanto aún más en la lengua donde los músculos se dirigen en direcciones diferentes y las fibras pueden conducir células neoplásicas hacia el hueso hioides, la apófisis geni o la estiloides. La impresión de seguridad del cirujano puede ser fácilmente confirmada por el examen histológico de un corte mucoso; los cortes musculares serán siempre parciales y parcialmente examinados y sólo tendrán valor si son positivos. Esta sensación de inseguridad conducirá siempre a completar una resección de primera intención con radioterapia complementaria intersticial o transcutánea.

La glosectomía total da más seguridad que las resecciones parciales de la lengua puesto que, realizando una exenteración del nivel inferior de la cara, permite resecar la totalidad de la masa muscular. A pesar de todo, pueden persistir células neoplásicas hacia atrás, que van a seguir las fibras posteriores del estilogloso, del glosoestafilino y del faringogloso, que se deberán seguir lo más lejos posible.

Lo que definimos como glosectomía transversal anterior, que extirpa la totalidad de la lengua móvil y el hueso hioides de una zona de unión a la otra, da, en nuestra serie, buenos resultados carcinológicos. Esto se debe probablemente a la ablación de la mayor parte del geniogloso paralelamente a sus fibras más posteriores y a la totalidad del hiogloso. Inversamente, la resección parcial de tumores de la base puede ser defectuosa debido a la existencia de células posteroanteriores hacia la apófisis geni a lo largo del genihioideo.

Glosectomía total sin laringectomía asociada

INDICACIONES

La glosectomía total está indicada ya sea en cirugía primaria o en cirugía secundaria en los cánceres que alcanzan la totalidad o la mayor parte de la lengua, siendo la masa muscular invadida de forma centrífuga a partir de la lengua móvil o bien a partir de la base o de la zona de unión. Habitualmente la protracción es totalmente imposible, y la fonación y la deglución están muy alteradas. La lengua infiltrada, aumentada de volumen se pone en contacto con los dientes cuando existen u oculta las encías, oponiéndose al paso del dedo índice que intenta explorar el piso.

En la variedad de extensión más favorable de glosectomía total, el tumor permanece localizado en la lengua o puede infiltrar el piso sin adherirse a la mandíbula. No obstante, estas extensiones son compatibles con la seguridad de suprimir el cáncer. Estas extensiones afectan al piso de la boca que puede ser alcanzado parcialmente o en su totalidad. Afectan también a la región orofaríngea lateral con una lesión más o menos extendida hacia la parte superior del pilar anterior de la amígdala y del compartimiento amigdalino más allá del surco amigdalogloso.

Algunas extensiones ponen en peligro la seguridad carcinológica y deben llevar a reconsiderar los proyectos de exéresis. Se trata de la osteólisis mandibular masiva, y tanto más si se asocia a una lesión cutánea. Finalmente, la lesión de la vallécula no permite la preservación de la laringe y debe hacer discutir la utilidad de una intervención agresiva.

PRINCIPIOS GENERALES

— La ablación de la lengua debe ser concebida, cualquiera que sea el estado del piso y sobre todo si está invadido, como una exenteración del nivel inferior de la cara que extirpará en un bloque: la totalidad de la lengua, el piso mucoso, las regiones submaxilares y submentonianas, toda la banda muscular que se inserta sobre la mandíbula, el hueso hioides.

— La vía de acceso depende, en gran medida, de la necesidad de asociar a la glosectomía las exéresis adyacentes.

— El vaciamiento ganglionar submentoniano y submaxilar se efectúa durante la exenteración del nivel inferior de la cara. Un vaciamiento yugulocarotídeo supraclavicular y espinal bilateral será efectuado previamente a la exenteración. La técnica depende del estado ganglionar clínico. En caso de glosectomía de reintervención en un enfermo inicialmente N 0 y que sigue siéndolo, puede ser suficiente un vaciamiento triangular superior asociado a biopsia extemporánea.

VÍAS DE ACCESO

La incisión principal es una cervicotomía alta que parte oblicuamente de una mastoides, se incurva horizontalmente tres dedos por debajo del asta mayor del hueso hioides para subir luego en dirección del borde inferior del cuerpo del hueso hioides y seguir un trayecto idéntico sobre el lado opuesto. Sobre esta cervicotomía horizontal está asociada, sobre la línea media, una línea accesoria que se dirige hasta el labio inferior que se incide netamente hasta el fondo de saco vestibular. Por razones cosméticas, la existencia de arrugas profundas alrededor de la borla de la barbilla puede hacer preferir una incisión desfasada, redondeada, que rodea el mentón antes de volver hacia la línea media. El colgajo cutáneo es despegado por debajo del plano del platisma hasta el borde inferior de la mandíbula de un ángulo al otro *(fig. 1)*.

Pierre Gehanno : *Professeur à la faculté de médecine Xavier-Bichat, chef de service ORL.*
Charles Guédon : *Praticien hospitalier.*
Hôpital Bichat-Claude-Bernard, 46, rue Henri-Huchard, 75877 Paris cedex 18.

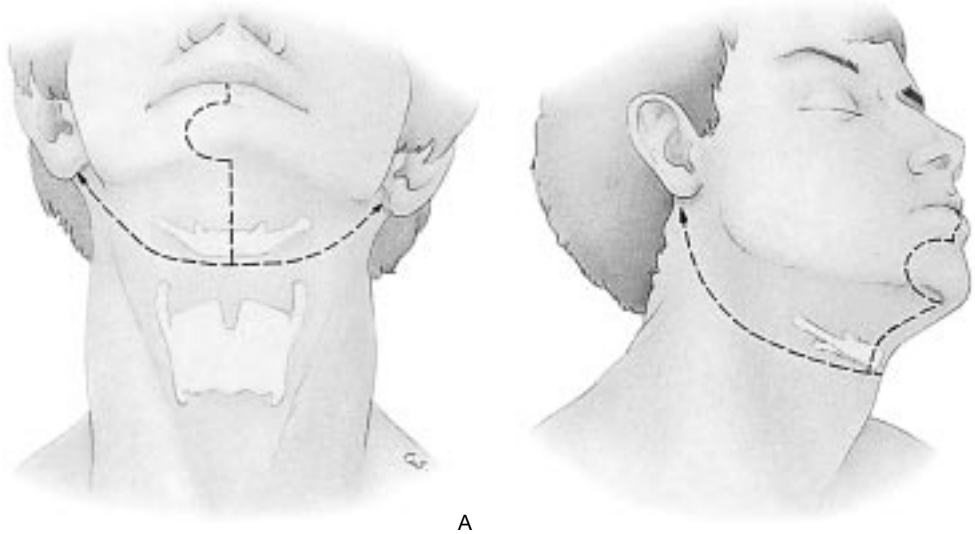

1 *Glosectomía.*
A, B. El trazado de la incisión alta transversal puede ser desviado hacia abajo. Pero puede también ser añadida una línea divisoria vertical para exponer mejor la parte baja de la disección yugulocarotídea y supraclavicular.

ABLACIÓN DE LA PIEZA

La actitud con respecto a la mandíbula depende del estado de la orofaringe.

Glosectomía en «pull-through»

Exista o no una extensión al piso de la boca, si no hay extensión orofaríngea, resulta posible la exéresis por tracción hacia abajo, tras las incisiones mucosas, conservando la integridad del arco mandibular. Para facilitar la resección y reconstrucción, convendrá, pese a todo, replegar hacia fuera los dos colgajos cutáneos cérvico-labio-yugales.

La incisión mucosa sube del fondo de saco labiovestibular hacia la cresta gingival mediana o región interincisiva y, de ahí, de cada lado, sigue la cresta gingival hasta el nivel del ángulo mandibular. El colgajo cutáneo es despegado subperióstico hasta el borde anterior de los maseteros.

Se realizan los vaciamientos laterales. Son pediculados sobre la zona subdigástrica. El polo posterior de la pieza de resección será delimitado, a este nivel, por la sección de elementos musculares, vasculares, nerviosos y óseos. Se deberá seccionar el tendón intermedio del digástrico, el estilohioideo, la arteria y las venas linguales, el nervio hipogloso mayor y liberar las astas mayores del hueso hioides. Estas diferentes secciones van a preparar la ablación de la pieza.

El periostio interno de la mandíbula es legrado a cada lado. Los músculos digástricos y los músculos genihioideos son desinsertados de la mandíbula y, en consecuencia, el conjunto anterior de la pieza que incluye lengua móvil, suelo, zona sublingual y submaxilar es traccionado hacia abajo. La lengua sólo es retenida a nivel de los surcos amigdaloglosos, de la fosa subamigdalina y de las valléculas. La tracción hacia abajo permitirá exponer estas regiones *(fig. 2)* y finalizar las incisiones mucosas para la ablación de la pieza. El bisturí va a seguir, de una zona de unión a la otra, el surco amigdalogloso, la fosa subamigdalina, la vallécula, a nivel de su unión con la base de lengua y remontar hacia el otro lado desde la fosa subamigdalina hasta la zona de unión opuesta. Por debajo, el hueso hioides, desinsertado a nivel de su borde inferior de los músculos infrahioideos, es extirpado con la pieza.

En los pacientes edéntulos totales, la sutura con el colgajo de reconstrucción va a pasar en puente por encima del arco mandibular sin preparación previa. En los pacientes dentados, se pueden presentar dos casos:

— si los dientes son sanos y la fibromucosa de la tabla interna de la mandíbula ha podido ser conservada, esta servirá para fijar el colgajo de reconstrucción.

— o los dientes deben ser extraídos o el tumor que ha alcanzado el piso remonta sobre la fibromucosa hasta a los cuellos dentarios. En ambos casos, las necesarias avulsiones dentarias, sean de limpieza o con objetivos oncológicos, y teniendo en cuenta la proximidad del tumor, deben ser seguidas de una regularización de la cresta alveolar mediante sierra oscilante.

Glosectomía por vía cervicotransoral

Si existe extensión orofaríngea lateral ascendente más allá de la zona de unión y del surco amigdalogloso hacia la zona amigdalina, es necesario realizar una orofaringectomía lateral asociada a la glosectomía; el «pull-through» no permite una vía de acceso suficiente y resulta necesario efectuar una mandibulotomía parasinfisaria que da una excelente exposición sobre la orofaringe *(fig. 3)*.

Antes realizábamos una bucofaringectomía transmaxilar. En realidad representa más una vía de acceso que una necesidad carcinológica, teniendo en cuenta la rareza de la invasión mandibular en los tumores orofaríngeos laterales. Actualmente, en la mayoría de los casos, donde el tumor parece respetar la mandíbula, clínica y radiológicamente, nosotros evitamos la resección mandibular de entrada. Una verificación de viabilidad se efectúa al final de la disección por desinserción de los pterigoideos internos a nivel del ángulo mandibular; luego, el periostio interno es despegado con legra y con el dedo. Esta posibilidad de despegamiento y de movilización de la región orofaríngea confirma la posibilidad de preservación mandibular. En consecuencia, la mandibulotomía se realiza a nivel parasinfisario, por delante del agujero mentoniano. La incisión mucosa en el vestíbulo es mediana y el periostio externo es despegado justo por delante del agujero mentoniano y luego, a nivel de la mitad inferior de la mandíbula, se puede despegar más allá del agujero mentoniano, de manera que se pueda colocar, al acabar la operación, la placa de osteosíntesis. Pero en lugar de proseguir el despegamiento y de rebatir el colgajo cutáneo, se deja la mandíbula adherida a la mejilla y la sección mucosa va a discurrir sobre la cresta gingival o en el fondo de saco gingivopelviano, hasta la zona de unión. La resección de la orofaringe va a iniciarse a este nivel; posteriormente la sección mucosa vuelve a descender siguiendo el pilar posterior hasta la vallécula para realizar la glosectomía antes descrita.

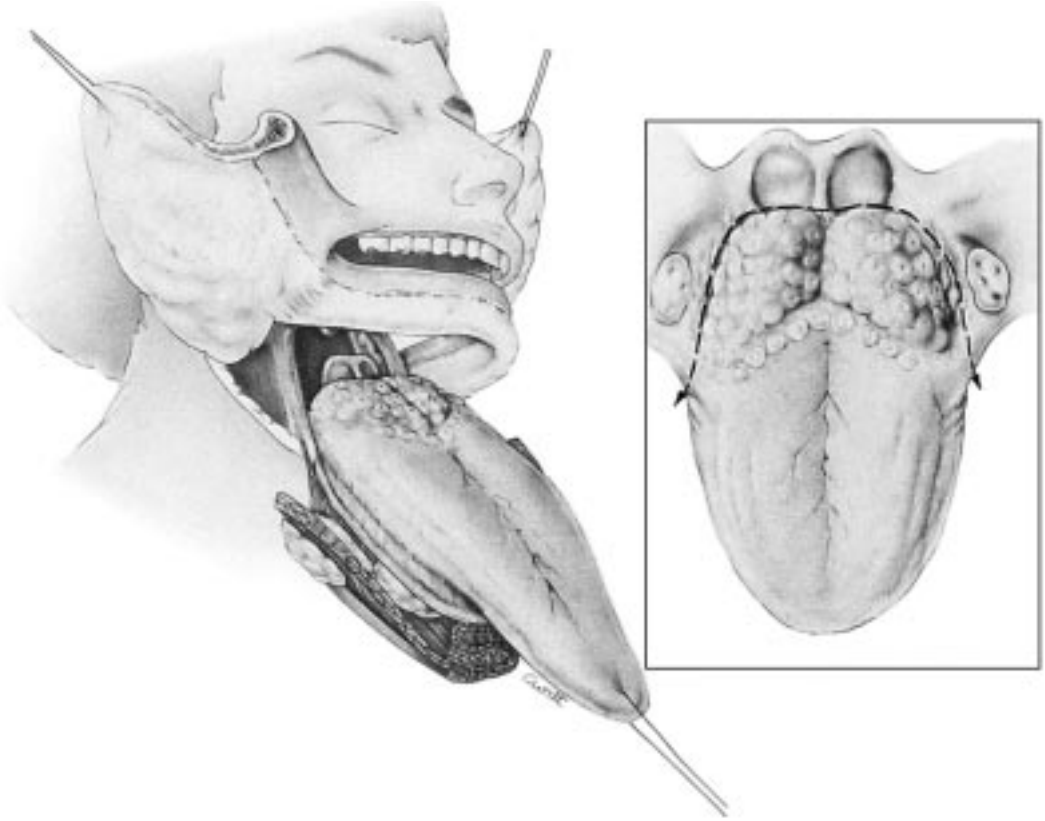

2 *Glosectomía total realizada en* pull-through *(detalle: trazado de las incisiones a nivel de la base de lengua).*

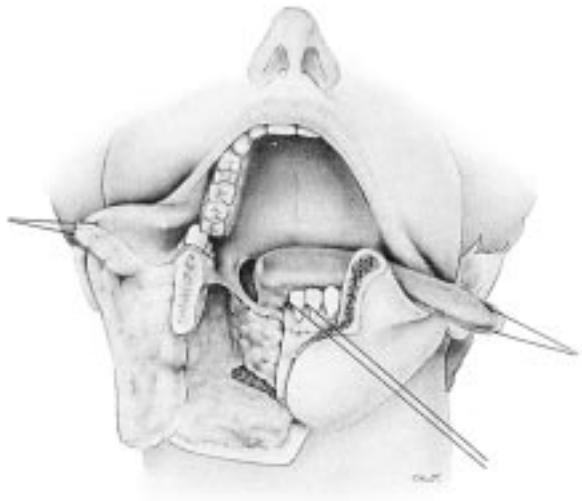

3 *Glosectomía total efectuada por una vía de acceso transmandibular.*

Lesión completa de la mandíbula y extensión cutánea premandibular

La lesión completa de la mandíbula (no alveolar y no accesible a una mandibulectomía no interruptora) y con mayor razón la extensión cutánea premandibular deben limitar aún más la indicación quirúrgica teniendo en cuenta el mal pronóstico de tal extensión.

La extensión tumoral en la mandíbula debe ser apreciada comparando los datos del examen clínico y los datos del análisis radiológico. Este último debe incluir un radiografía panorámica dentaria, incluso un radiografía oclusal para la sínfisis con, si es necesario, radiografías retroalveolares. La tomografía en cortes delgados con ventana ósea debe ser sistemática y puede completarse con la realización de una reconstrucción tridimensional que permita apreciar volumétricamente la extensión ósea y que puede suministrar datos útiles para la reconstrucción mandibular.

Si se ha establecido la necesidad de un sacrificio de la continuidad mandibular, una nueva confrontación entre el análisis radiológico, los datos de la observación preoperatoria y el examen anatomopatológico extemporáneo del nervio dentario inferior permitirá fijar la extensión de la resección mandibular con interrupción.

RECONSTRUCCIÓN

El objetivo de la reconstrucción es realizar un suelo de la boca que permita el tránsito de los alimentos hacia el istmo orofaríngeo. Se deberá intentar preservar la posibilidad de ascensión de la laringe durante la deglución por ser un mecanismo esencial de protección de las vías aéreas.

Los procedimientos clásicos de reconstrucción de la totalidad de la lengua recurren al colgajo musculocutáneo de pectoral mayor o de dorsal ancho, particularmente en la mujer, incluso al colgajo de trapecio. El colgajo musculocutáneo de pectoral mayor tiene como ventajas: la simplicidad de disección por un segundo equipo, que trabaja simultáneamente a distancia del primero sin cambio de posición, la fiabilidad y la rapidez de ejecución. Tiene como inconvenientes: la secuela cicatricial torácica y sobre todo las importantes variaciones morfológicas, función del morfotipo del paciente [6]. Un músculo demasiado fino sólo permitirá un relleno incompleto del espacio muerto submentoniano mientras que un músculo y/o un panículo adiposo demasiado grueso será la causa de una desviación de la laringe que además estará limitada en su ascen-

sión. En este caso, el colgajo musculocutáneo de dorsal ancho, más fino, es una alternativa que debe ser valorada.

Los trasplantes tisulares son de utilización más reciente, permiten evitar en gran parte el pedículo muscular del colgajo *(fig. 4)*, lo que tiene como consecuencia la liberación del eje visceral del cuello y la preservación de la elevación de la laringe durante la deglución. Necesita la realización de una anastomosis vascular microquirúrgica que exige una monitorización postoperatoria continua. Los colgajos musculocutáneos libres de dorsal ancho y recto mayor son los mejor adaptados a esta reconstrucción.

El colgajo libre gastroepiploico está compuesto de una parte de la curvatura mayor gástrica y del epiplón mayor pediculizado sobre los vasos gastroepiploicos derechos. Actualmente se está evaluando la utilización de este colgajo en las glosectomías totales con preservación de la laringe [2]. La pared gástrica recubierta de su mucosa reconstruye la lengua mientras que el epiplón rellena el espacio muerto. Los primeros resultados funcionales parecen mostrar una mejor rehabilitación de la fonación y de la deglución.

Glosectomía total con laringectomía

Esta operación representa el paradigma de la mutilación, la deglución será laboriosa, la adquisición de una voz esofágica imposible. Sin embargo, esta operación puede proponerse en algunas circunstancias: validez carcinológica (lesión vallecular sin otros factores de gravedad mandibular, cutánea, ganglionar, etc.), estado general satisfactorio y sobre todo total aceptación del paciente, que haga soportable la perspectiva de la mutilación. A la glosectomía total, tal como la hemos descrito, se asocia una laringectomía total clásica. La reconstrucción requiere muy a menudo un colgajo musculocutáneo de pectoral mayor o de dorsal ancho. Puesto que, tras la amputación glosolaríngea, el bolo alimenticio llega al esófago, a la vez por simple gravedad y por el juego de los constrictores de la faringe, los medios de reconstrucción más sofisticados, como los trasplantes tisulares, no permiten obtener en este caso tan buenos resultados funcionales como en la glosectomía total que preserva la laringe.

Glosectomías parciales

RESECCIÓN TUMORAL

■ *Glosectomía marginal*

La glosectomía marginal corresponde a los tumores T1 del borde libre de la lengua cualquiera que sea su situación. Puede efectuarse por las vías naturales y se realiza, en general, con bisturí eléctrico. Acostumbramos añadir una disección ganglionar de entrada si el paciente es N0, o de necesidad, si tiene ganglios palpables.

■ *Hemiglosectomía longitudinal*

Puede implicar la totalidad de una hemilengua, base y lengua móvil incluidas, siendo el punto de partida un surco amigdalogloso o una zona de unión. Paradójicamente, en la medida en que la hemilengua opuesta no está liberada de

4 *Glosectomía parcial o total, los dos procedimientos de reparación.*
A. Mediante colgajo musculocutáneo, el pedículo muscular constituye ciertamente una molestia.
B. Mediante colgajo libre microanastomosado.

sus anclajes mandibulares y orofaríngeos, la ablación de una hemilengua en *pull-through* será especialmente difícil y, en estos casos, la mandibulotomía parasinfisaria permite una visibilidad indispensable. La hemiglosectomía puede implicar sólo la lengua móvil o la base.

Hemiglosectomía de lengua móvil

La incisión se dirige desde la punta, siguiendo la línea media, hasta la V lingual y se curva hacia la zona de unión. Esta resección se indica en tumores T3 que respetan raramente el surco pelvilingual y podrá ser efectuada en *pull-through (fig. 5)* después de realizar una disección submentoniana-submaxilar uni o bilateral. Por supuesto, cuando la lesión hacia la región medial atraviesa la línea media, convendrá exceder la resección para seccionar la lengua en zona sana.

Hemiglosectomía de base

Corresponde a las lesiones T2, T3 de la base que no alcanzan la vallécula. Es raro que estas lesiones respeten el surco amigdalogloso. La mayoría de ellas presenta un componente orofaríngeo lateral que deberá incluirse en la exéresis simultáneamente con la base amputada hasta la línea media o ligeramente más allá. La vía de acceso se realiza por una mandibulotomía parasinfisaria que da una visión excelente sobre el conjunto de la orofaringe y permite una reparación más fácil.

RECONSTRUCCIÓN DE LAS GLOSECTOMÍAS PARCIALES

En esta reconstrucción debe respetarse la movilidad de la lengua móvil restante. Según la importancia de la pérdida de sustancia, se puede recurrir a una sutura simple o, más a menudo, a un injerto dermoepidérmico de espesor medio fijado a la porción de sección lingual por puntos de colchonero. Esta técnica simple permite preservar la integridad del tejido lingual restante, contrariamente a los procedimientos que incluyen una sutura de la lengua móvil al suelo lateral que fija inevitablemente la lengua. En cuanto a la técnica de autoplastia de la lengua móvil, realizada a expensas de la punta de la lengua replegada sobre sí misma, debe ser abandonada por comprometer la movilidad lingual.

Las pelviglosectomías necesitan a menudo la utilización de un colgajo para su reconstrucción. Puede tratarse de un colgajo nasogeniano que conjuga simplicidad y fiabilidad [4] o de un colgajo musculocutáneo de platisma cuya secuela cicatricial es mínima [1]. Cuando la resección comporta una hemiglosectomía, puede utilizarse un colgajo musculocutáneo de pectoral mayor, si el morfotipo del paciente lo permite.

Se pueden también elegir la opción de una reconstrucción microquirúrgica usando un colgajo cutáneo antebraquial de pedículo radial o colgajo «chino». Éste tiene la ventaja de aportar un tejido extremadamente flexible, que se adapta bien a los contornos de la cavidad bucal, y un pedículo vascular suficientemente largo para permitir todo tipo de anastomosis vascular en el área cervical [5].

La reconstrucción del suelo de la boca puede también realizarse mediante un segmento de yeyuno destubulizado, microanastomosado sobre los vasos del cuello, que permite una reconstrucción mucosa. Desgraciadamente, existen varios inconvenientes que dificultan la utilización del colgajo yeyunal en la cavidad bucal. Se constata una preservación del peristaltismo intestinal en la boca que resulta desagradable para la mayoría de los pacientes. Por otro lado, la mucosa intestinal, cuyo desplegamiento es inconstante, puede retener restos del bolo alimenticio.

Glosectomía transversal anterior

Los resultados carcinológicos más bien decepcionantes de las glosectomías realizadas en los tumores que alcanzan o superan la línea media de la lengua móvil, nos han llevado a considerar, en estos casos, una cirugía programada de la lengua móvil, que hemos denominado glosectomía transversal anterior.

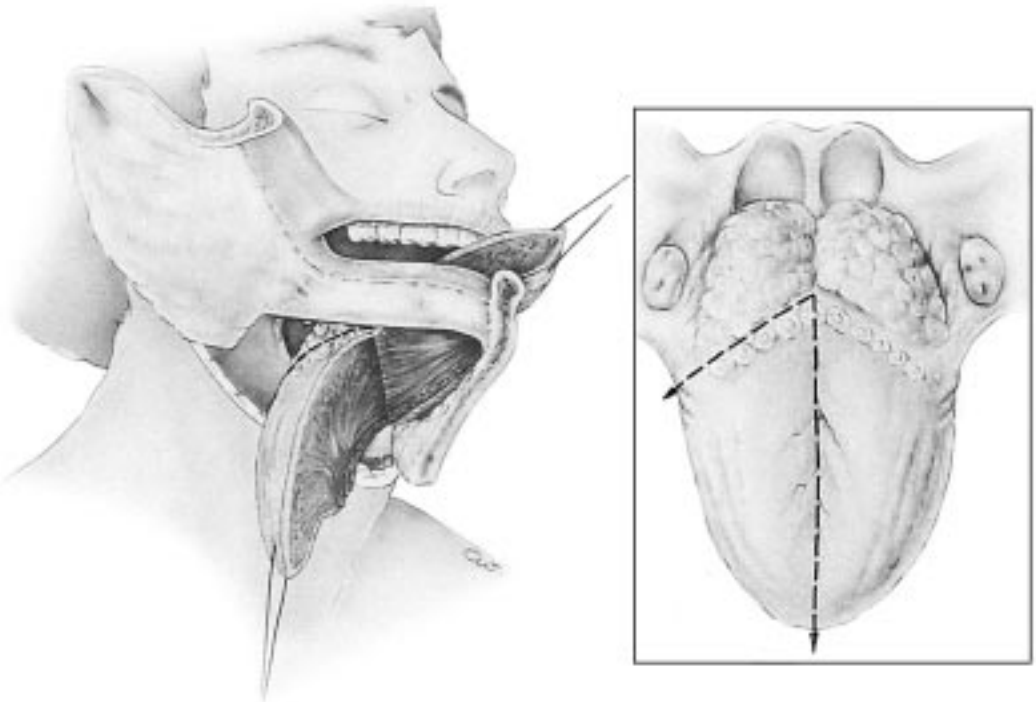

5 *Hemiglosectomía longitudinal de lengua móvil realizada en pull-through (en inscripción, el trazado de las incisiones).*

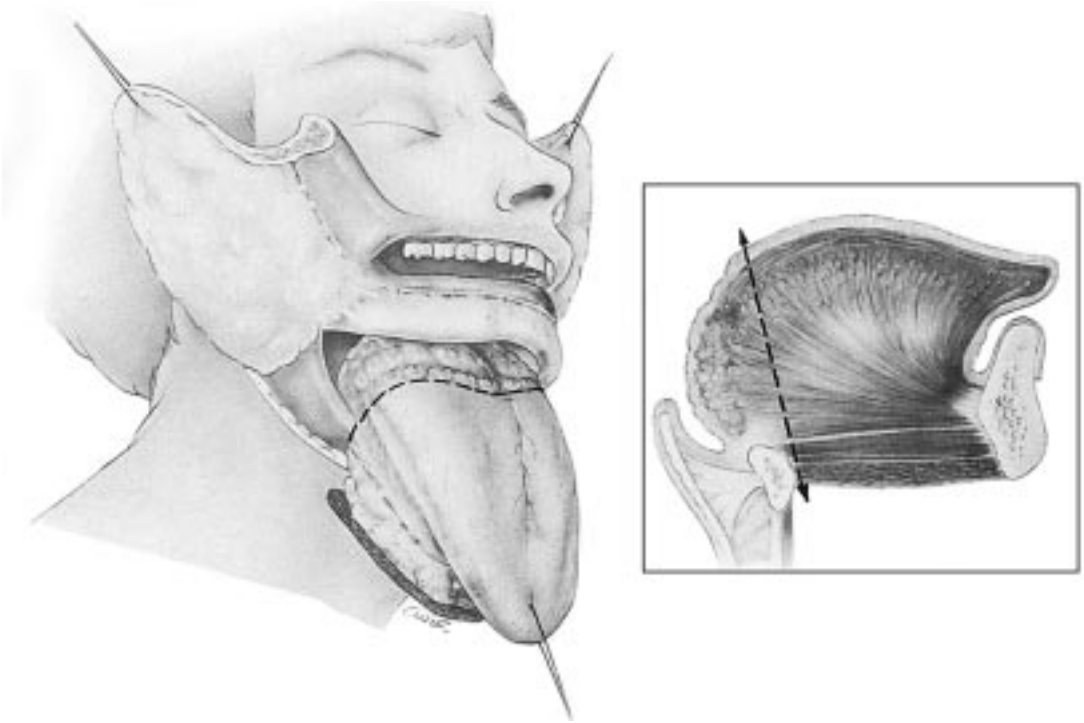

6 *Glosectomía transversal anterior realizada en* pull-through *(detalle: trazado de las incisiones en el grosor de la masa muscular lingual, desde la V lingual hasta el borde anterior del hueso hioides).*

Se dirige a los tumores que alcanzan o superan la línea media, pero quedan a distancia de las zonas de unión lingual. Es una verdadera exenteración de la parte anterior de la cavidad bucal cuyo límite de resección posterior está representado por un plano que une los surcos amigdaloglosos y el cuerpo del hueso hioides. Incluye la lengua móvil y los músculos suprahioideos hasta las apófisis geni por delante. Es a menudo realizada en *pull-through*, pero puede necesitar una mandibulotomía en el paciente dentado. Puede asociarse la extirpación del piso de la boca y la mandíbula, más o menos extensa, que conserva un segmento mandibular o interrumpe la continuidad mandibular. La preservación de la base de la lengua y de su movilidad permite observar excelentes resultados funcionales a pesar de la importancia de la masa lingual sacrificada *(fig. 6)*.

RECONSTRUCCIÓN DE LAS GLOSECTOMÍAS TRANSVERSALES ANTERIORES

Esta reconstrucción debe preservar, siempre que se pueda, la movilidad de la base de la lengua restante, procurando no utilizar un colgajo demasiado voluminoso pues la inmovilizaría. El colgajo musculocutáneo de pectoral mayor es a menudo utilizable para esta reconstrucción, pero, si el músculo está hipertrófico o el panículo es demasiado grueso, será mejor recurrir a un colgajo musculocutáneo de trapecio cuya ventaja está en poder adaptar a voluntad la importancia de los componentes cutáneos y musculares del colgajo disponiendo, hacia atrás, de una extensión cutánea que será aplicada directamente sobre la porción de sección basilingual, reconstituyendo así una «mini-lengua móvil».

La transferencia libre de un colgajo musculocutáneo de dorsal ancho es también perfectamente adaptable a las exigencias de esta reconstrucción. Permite realizar un colgajo cuyo componente cutáneo puede sobrepasar ampliamente el suelo muscular, lo que permite una inserción particularmente fácil del colgajo entre la sínfisis mandibular y la base de lengua restante. Una extensión posterior cutánea pura puede también ser útil para recubrir la porción de sección basilingual; será movilizada pasivamente durante la deglución.

Cualquier referencia a este artículo debe incluir la mención del artículo original: Gehanno P et Guédon Ch. Glossectomies. Encycl Méd Chir (Editions Scientifiques et Médicales Elsevier SAS, Paris, tous droits réservés), Techniques chirurgicales - Tête et cou, 46-250, 1993, 6 p.

Bibliografía

[1] **CANNON CR, JOHNS ME, ATKINS JP, KEANE WN, CANTRELL RW.** Reconstruction of the oral cavity using the platysma myocutaneous flap. Arch Otolaryngol **1982** ; 108 : 491-494

[2] **GUEDON C, MARMUSE JP, GEHANNO P, BENHAMOU G, DEPONDT J, COHEN B.** Transplantation of a gastro-omental free flap (GOFF) for total tongue reconstruction. About 10 cases. J Craniomaxillofac Surg **1992** ; 20 (suppl 1) : 34

[3] **McGREGOR IA, McGREGOR FM.** Reconstructive technique in intra oral surgery. In : Cancer of the face and mouth. Churchill Livigston. Edinburgh. **1986** ; pp 409-440

[4] **MORTIMER KL, POOLE MD.** A review of nasolabial flaps for intra-oral defects. Br J Plast Surg **1987** ; 40 : 472-477

[5] **SOUTAR DS, McGREGOR IA.** The radial forearm flap in intra-oral reconstruction : the experience of 60 consecutive cases. Plast Reconstr Surg **1986** ; 78 : 1-8

[6] **SCHULLER DE.** Limitations of the pectoralis major myocutaneous flap in head and neck cancer reconstruction. Arch Otolaryngol **1980** ; 106 : 709-714